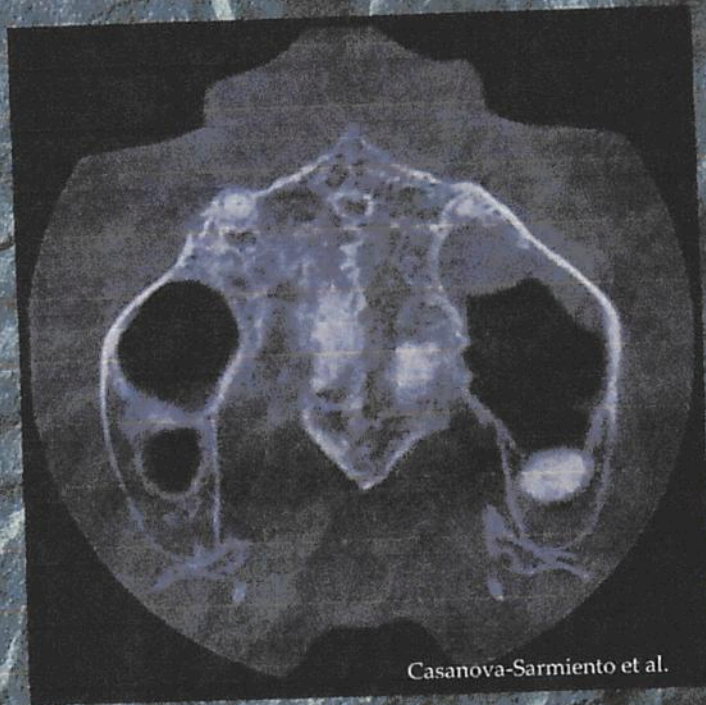


# MIS CASOS CLÍNICOS

## ESPECIALIDADES ODONTOLÓGICAS

Red de Investigación  
en Estomatología

UAEM  
UAEH  
UAC  
UDEG



Casanova-Sarmiento et al.

Editores / Coordinadores

Carlo Eduardo Medina Solís  
Juan Fernando Casanova Rosado  
Juan Alejandro Casanova Sarmiento  
Rogelio José Scougall Vilchis  
Norma Leticia Robles Bermeo  
Alejandro José Casanova Rosado

ISBN  
978-607-8446-93-9





## Mis casos clínicos: especialidades odontológicas

### EDITORES/COORDINADORES

Carlo Eduardo Medina Solís  
Juan Fernando Casanova Rosado  
Juan Alejandro Casanova Sarmiento  
Rogelio José Scougall Vilchis  
Norma Leticia Robles Bermeo  
Alejandro José Casanova Rosado

---

Editor de idioma inglés  
Sara Ananny Iturbe Peñaloza

Diagramación  
Paola Guadalupe Heredia Medina  
Gonzalo Eduardo Heredia Medina

ISBN: 978-607-8444-93-9

San Francisco de Campeche, Julio de 2022

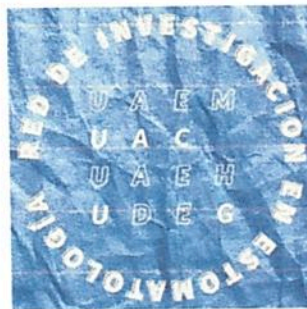**Primera Edición:**

**Sobre la presente edición  
Universidad Autónoma de Campeche  
Facultad de Odontología  
Av. Agustín Melgar s/n  
Entre Juan de la Barrera y Calle 20  
Colonia Buenavista  
CP. 24039  
1a. Edición  
Julio de 2022  
ISBN: 978-607-8444-93-9**

**Los comentarios, interpretaciones y conclusiones de este libro son responsabilidad exclusiva de los autores y no necesariamente reflejan el punto de vista del editor.**



Mis casos clínicos: especialidades odontológicas by Universidad Autónoma de Campeche y Red de Investigación en Estomatología is licensed under a [Creative Commons Reconocimiento-NoComercial 4.0 Internacional License](https://creativecommons.org/licenses/by-nc/4.0/).





## DIRECTORIO

---

**Dr. José Alberto Abud Flores**  
Rector

**Mtro. Fernando Medina Blum**  
Secretario General

**Mtro. Juan Carlos Limón López**  
Director General de Estudios de Posgrado e Investigación

**Dra. Gladys Remigia Acuña González**  
Director de la Facultad de Odontología

# CONTENIDO

	Pag.
<b>Capítulo 1.</b> <b>Obtención retrógrada como tratamiento de un molar con calcificación de conductos: Reporte de un caso clínico.</b> Diana Guadalupe Muñoz-García, Ignacio Jiménez-Bueno, Brissa Itzel Jiménez-Valdés, Pablo Xilot-Arias, Hugo Eduardo García-García.	1
<b>Capítulo 2.</b> <b>Revitalización de un incisivo lateral superior con ápice inmaduro: Reporte de un caso clínico.</b> Ana Karen Basulto-Cruz, Gabriel Alvarado-Cárdenas, María Eugenia López-Villanueva, Marco Ramírez-Salomón, Elma María Vega-Lizama.	11
<b>Capítulo 3.</b> <b>Diagnóstico y tratamiento de conductos en un órgano dentario con taurodontismo: Reporte de un caso clínico.</b> José Alberto Carmona-Corona, María Antonieta Islas-Muñoz, María Teresa Hernández-Solis, Guillermo Estrada-Velázquez, Víctor Hugo Toral-Rizo.	17
<b>Capítulo 4.</b> <b>Manejo endodóntico y quirúrgico de paciente con riesgo a osteonecrosis avascular inducida por bifosfonatos: Reporte de un caso clínico.</b> María Trinidad Vega-Galicia, Ulises Velázquez-Enríquez, Hugo Eduardo García-García, Brissa Itzel Jiménez-Valdés, Sarai Carmina Guadarrama-Reyes.	25
<b>Capítulo 5.</b> <b>Sustitución de un segundo molar superior por el tercer molar en una joven de 17 años: reporte de un caso clínico.</b> Juan Fernando Casanova-Rosado, Juan Alejandro Casanova-Sarmiento, Mirna Isabel Minaya-Sánchez, Alejandro José Casanova-Rosado, Fátima Sansores-Ambrosio, Rogelio Scougall-Vilchis, Norma Leticia Robles Bermeo, Carmen Celina Alonso-Sánchez, María de Lourdes Márquez-Corona, Carlo Eduardo Medina-Solis.	35
<b>Capítulo 6.</b> <b>Preservación alveolar con fines implantológicos: Reporte de un caso clínico.</b> Luis Felipe Mendoza-Rivero, Eduardo Sauri-Esquivel, Arelly Carrillo-Ávila, Víctor Martínez-Aguilar.	46
<b>Capítulo 7.</b> <b>Lesión miofibroblástica (miofibroma): Reporte de un caso clínico.</b> Alejandro Iván Martínez-Islas, Víctor Hugo Toral-Rizo, Violeta Evelyn Flores-Solano, Salvador Montero-Pliego, Hitzel Caballero-Pérez.	56



---

<b>Capítulo 8.</b> <b>Lesiones periodontales y su relación con los senos maxilares, el uso de evidencia científica para la toma de decisiones: Reporte de un caso clínico</b>	
Juan Alejandro Casanova-Sarmiento, Juan Fernando Casanova-Rosado, Alejandro José Casanova-Rosado, Carlo Eduardo Medina-Solís, Norma Leticia Robles-Bermeo, Rogelio José Scougall-Vilchis, Blanca Silvia González-López, Rubén de la Rosa-Santillana, Horacio Islas-Granillo, Elena Sarai Baena-Santillán.	66
<hr/>	
<b>Capítulo 9.</b> <b>Sistema Protésico Biofuncional (BPS) como método simplificado para elaboración de prótesis bimaxilares totales: Reporte de un caso clínico</b>	
Jimena Victoria Torres-Pinzón, Pedro Ernesto Lugo-Ancona, Celia Mendiburu-Zavala, David Cortes-Carrillo, Rubén Cárdenas-Erosa, Ricardo Peñaloza-Cuevas.	74
<hr/>	
<b>Capítulo 10.</b> <b>Biopsia mínimamente invasiva con sistema Tru-Cut para el diagnóstico de lipoma en cuello: Reporte de un caso clínico</b>	
Diego Cámara-López, Víctor Hugo Toral-Rizo, José Edgar Garduño-Mejía, Erick Geovanny Reyes-Castañeda.	82
<hr/>	
<b>Capítulo 11.</b> <b>Manejo clínico de paciente con hemimandibulectomía por hemangioma cavernoso intraóseo: Reporte de un caso clínico</b>	
María del Carmen Serrano-Torres, Christian Andrea López-Ayuso, Josué Roberto Bermeo-Escalona.	91
<hr/>	
<b>Capítulo 12.</b> <b>Diagnóstico y tratamiento preventivo de Dents in dente: Reporte de caso clínico</b>	
Mónica Edén Varela-Martínez, María Teresa Hernández-Solis, Víctor Hugo Toral-Rizo, Edith Lara-Carrillo, Ignacio Jiménez-Bueno.	97
<hr/>	
<b>Capítulo 13.</b> <b>Identificación de lesiones bucales en pacientes con VIH/SIDA en la clínica de Orocentro de la Facultad de Odontología de la UAEM: Reporte de dos casos</b>	
Abraham Hernández-Sánchez, Violeta Evelyn Flores-Solano, Víctor Hugo Toral-Rizo, Gustavo Durán-Arias, Hitzel Caballero-Pérez.	105
<hr/>	
<b>Capítulo 14.</b> <b>El rol del trauma oclusal en la periodontitis en adolescentes: Reporte de un caso clínico</b>	
María Leticia Badillo-Sánchez, Francisco Germán Villanueva-Sánchez.	115
<hr/>	
<b>Capítulo 15.</b> <b>5-fluorouracilo como tratamiento para el queratoquiste odontogénico: Reporte de un caso clínico</b>	
Joel Gómez-Torres, Brenda Rebeca González-Rosas, Jesús Oscar Reyes-Escalera, Luis Felipe Fornelli-Martin del Campo, Alma Graciela Garcia-Calderon, Juan Carlos Cuevas-González.	119

---

## CAPÍTULO 4

### Manejo endodóntico y quirúrgico de paciente con riesgo a osteonecrosis avascular inducida por bifosfonatos: Reporte de un caso clínico

María Trinidad Vega-Galicia,<sup>1</sup> Ulises Velázquez-Enríquez,<sup>1</sup> Hugo Eduardo García-García,<sup>1</sup> Brissa Itzel Jiménez-Valdés,<sup>1</sup> Sarai Carmina Guadarrama-Reyes.<sup>1</sup>

<sup>1</sup>Facultad de Odontología de la Universidad Autónoma del Estado de México. Toluca, México.

#### Correspondencia

**Ulises Velázquez Enríquez:** Facultad de Odontología de la Universidad Autónoma del Estado de México. Toluca, México. email: ulisesvelazqu@hotmail.com

#### Resumen

**Introducción:** Los bifosfonatos son fármacos para el tratamiento de enfermedades metabólicas óseas como osteoporosis, su administración puede ser oral o intravenosa, dependiendo de la patología a tratar existiendo el riesgo a desarrollar Osteonecrosis Avascular Inducida por Bifosfonatos (ONAIB) al realizar extracciones o tratamientos quirúrgicos sin las medidas preventivas pertinentes. **Presentación del caso:** Paciente femenino de 68 años de edad acude a la clínica de Posgrado de Endodoncia de la UAEMex, padece osteoporosis, artritis e hipertensión controlada con Losartán 50 mg tabletas 1 dosis diaria y medicada con Ácido Zoledrónico 5mg/100ml vía intravenosa dosis única hace 7 años, se realiza retratamiento de conductos obturando con Biodentine y se realiza cirugía periodontal con una dosis profiláctica preventiva tres días previos a la cirugía con Amoxicilina/ácido clavulánico 875mg/125 respectivamente cada 12 horas, dosis que se continuó 5 días más posteriores a la cirugía, se realiza un control a dos meses de realizar la cirugía y la paciente no presentó ninguna complicación, sin datos clínicos, ni radiográficos de ONAIB. **Conclusiones:** La identificación del tipo de bifosfonato, vía y tiempo de administración serán determinantes en la elección del tratamiento odontológico que se le dará a cada paciente con estas condiciones. **Importancia clínica:** El presente caso muestra un tratamiento quirúrgico de una paciente con previa administración de bifosfonato intravenoso, y con fundamento en el tiempo transcurrido, la administración de dosis única de bifosfonato vía intravenosa y de acuerdo a la literatura, es posible realizar el tratamiento quirúrgico, empleando profilaxis antibiótica, con resultados exitosos.

**Palabras clave:** Endodoncia, Bifosfonatos, Osteonecrosis

**Endodontic and surgical management of patients with risk of avascular osteonecrosis indicated by bisphosphonates: a clinical case report**

#### Abstract

**Introduction:** Bisphosphonates are drugs for the treatment of bone metabolic diseases such as osteoporosis, their administration can be oral or intravenous, depending on the pathology to be treated, there is a risk to develop Bisphosphonate-Induced Avascular Osteonecrosis (BIAON) when performing extractions or surgical treatments without the relevant preventive measures. **Case presentation:** Female patient of 68 years of age goes to the Post-Graduate Endodontics clinic of the UAEMex, suffers from osteoporosis, arthritis and hypertension controlled with Losartan 50 mg tablets 1 daily dose and



medicated with Zoledronic Acid 5mg / 100ml intravenously single dose 7 years ago, retreatment of ducts is performed by filling with Biodentine and periodontal surgery is performed with a preventive prophylactic dose three days prior to surgery with Amoxicillin / Clavulanic acid 875mg / 125 respectively every 12 hours, a dose that was continued 5 days after the surgery, a control is carried out two months after the surgery and the patient did not present any complications, without clinical or radiographic data of BIAON. **Conclusions:** The identification of the type of bisphosphonate, route and time of administration will be decisive in the choice of dental treatment that will be given to each patient with these conditions. **Clinical significance:** The present case shows a surgical treatment of a patient with previous administration of intravenous bisphosphonate, and based on the time elapsed, the administration of a single dose of bisphosphonate intravenously and according to the literature, it is possible to perform surgical treatment, using antibiotic prophylaxis, with successful results.

**Keywords:** Endodontic, Bisphosphonates, Osteonecrosis

---

### Introducción

La Osteonecrosis Avascular Inducida por Bifosfonatos (ONAIB) en el maxilar o en la mandíbula se está convirtiendo en un motivo de consulta cada vez más frecuente en odontología.<sup>1</sup> Los bifosfonatos, son análogos no metabolizados del pirofosfato, con afinidad por el tejido óseo. Actúan sobre los osteoclastos (a través de un receptor de membrana o de una enzima intracelular), inhibiendo su quimiotaxis, acortando su vida media, frenando su actividad e induciendo su apoptosis.<sup>2</sup> Como consecuencia, detienen la reabsorción ósea.

Su administración puede ser oral o intravenosa, dependiendo de la patología a tratar. La administración intravenosa queda reservada a casos de metástasis óseas (principalmente de mama y próstata) y para corregir la reabsorción ósea o la hipercalcemia moderada-severa en casos de mieloma múltiple. También se recomienda su uso en lesiones osteolíticas causadas por cualquier tumor sólido.<sup>3</sup>

Clínicamente las lesiones a nivel intraoral se presentan como áreas únicas o múltiples de exposición de hueso necrótico al medio bucal. Otros signos y síntomas incluyen: dolor, movilidad dentaria, tumefacción, exudado purulento, parestesia en la zona del nervio dentario inferior. A nivel extraoral se puede observar la presencia de fístulas y aumento de volumen de los tejidos blandos de la región cérvico facial.<sup>4</sup>

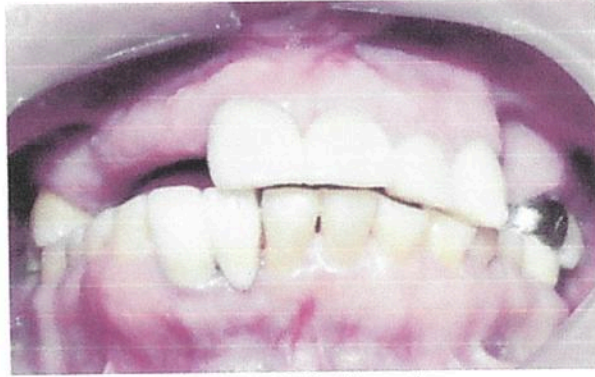### Reporte del caso

Paciente femenino de 68 años de edad acude a la clínica de Posgrado de Endodoncia de la UAEMex, para su valoración. Se realiza una inspección clínica extraoral e intraoralmente (Figura 1) así como radiológica, se toma radiografía panorámica (Figura 2) y radiografía periapical (Figura 3).

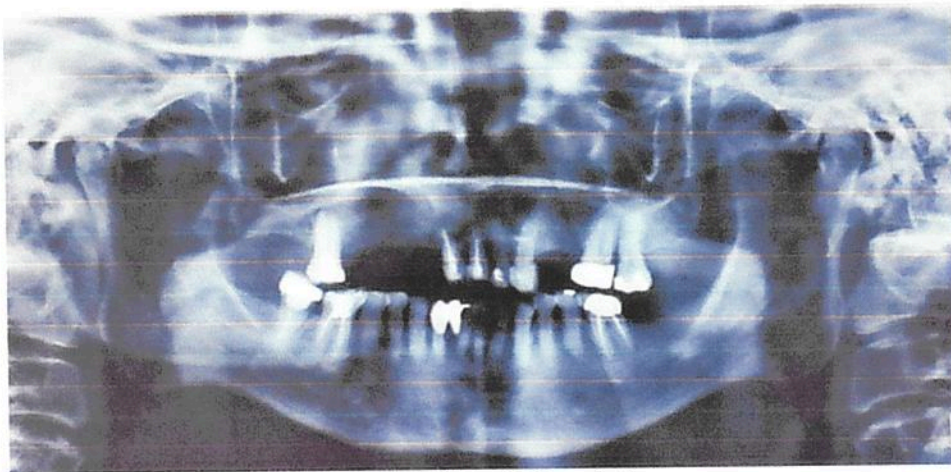Mediante la historia clínica la paciente refiere como antecedentes patológicos osteoporosis, artritis e hipertensión controlada con Losartán 50 mg tabletas 1 dosis diaria y haber sido prescrita con Ácido Zoledrónico 5mg/100ml vía intravenosa dosis única hace 7 años siendo este un bifosfonato y refiriendo que su médico les prescribió nuevamente dicho fármaco, por lo que de acuerdo a la literatura es necesario realizar todo tratamiento quirúrgico y odontológico previo al reinicio del consumo del bifosfonato, así que en interconsulta con su médico tratante se decidió postergarlo hasta finalizar el tratamiento odontológico para disminuir el riesgo a presentar ONAIB. La paciente refiere que un año atrás le realizaron tratamiento de conductos en los órganos dentarios centrales superiores anteriores 11 y 21, sin embargo, ha presentado odontalgia y una fístula recurrente a nivel de fondo de saco del órgano



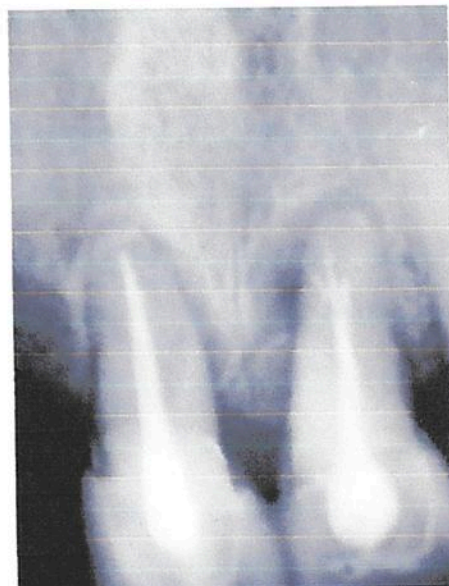dentario 21. Como diagnóstico pulpar órgano dentario previamente tratado y periapical, absceso apical crónico ambos órganos dentarios.



**Figura 1.** Oclusión total.



**Figura 2.** Radiografía Panorámica.



**Figura 3.** Radiografía periapical de diagnóstico. Órganos Dentarios 11 y 21 con previo tratamiento endodóntico

Se inició el retratamiento de conductos bajo bloqueo anestésico con mepivacaína al 3% sin vasoconstrictor (DENTOCAÍN SIMPLE, Zeyco, Jalisco, México), se colocó aislado absoluto con dique de hule (Dental Dam, Nictone, Jalisco México) lo más atraumático posible. Se utilizó fresa de diamante de grano fino (SS White, Lakewood, New Jersey) de alta velocidad para retirar las coronas previas, para conformar la cavidad del acceso endodóntico se usó una bola del #4 (SS White, Lakewood, New Jersey) de alta velocidad. Una vez que se visualizaron los conductos se irrigó abundantemente con NaOCl al 5.25% para neutralizar la cavidad, se reconocieron los conductos del retratamiento con una lima #30 Hedstrom (Densply Maillefer, Ballaigues, Suiza).

Se desobturaron con limas Hedstrom (Densply Maillefer, Ballaigues, Suiza) de la primera serie. Se procedió a la toma de conductometría con apoyo de un localizador electrónico de foramen (Apex ID Sybron Endo) y limas manuales Hedstrom #35 y #30. La preparación biomecánica fue realizada con limas rotatorias Wave One Gold (Densply Sirona) hasta la lima large (0.45/.05) e irrigación manual con 2 mL de NaOCl sin diluir entre cada instrumento, se utilizó Ácido Etilendiaminotetraacético (EDTA) al 17 % (Ultradent Products Inc, Monterrey, México) durante un minuto como acondicionamiento final del conducto, se lavó con solución fisiológica y por último nuevamente se irrigó con NaOCl al 5.25% activado ultrasónicamente. Se realizó la obturación de conductos con Biodentine Proude (SEPTODONT Saint Maur des Fosses, France), al encontrarse una perforación en el tratamiento de conductos previo, para realizar un mejor sellado. Se verificó radiográficamente la obturación (Figura 4). Finalmente, la reconstrucción de la cavidad de acceso se realizó con resina fluida Permaflow (Ultradent) y se colocaron provisionales.

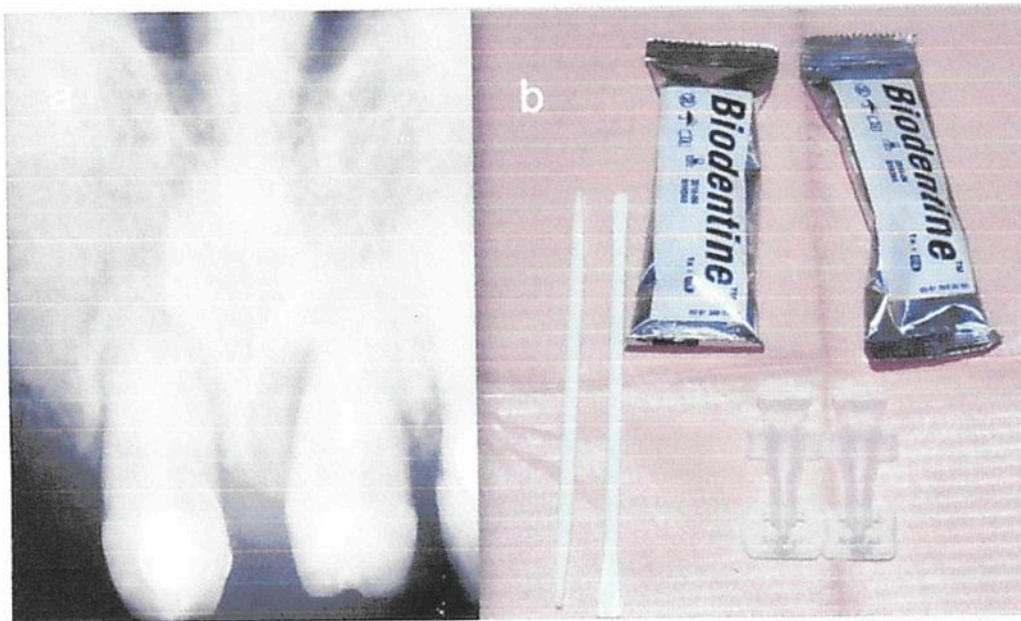


Figura 4. A. Obturación de órganos dentarios 11 y 21 con Biodentine. B. Biodentine (SEPTODONT Saint Maur des Fosses, France).

#### ***Tratamiento Quirúrgico Periodontal: Curetaje abierto e injerto de hueso.***

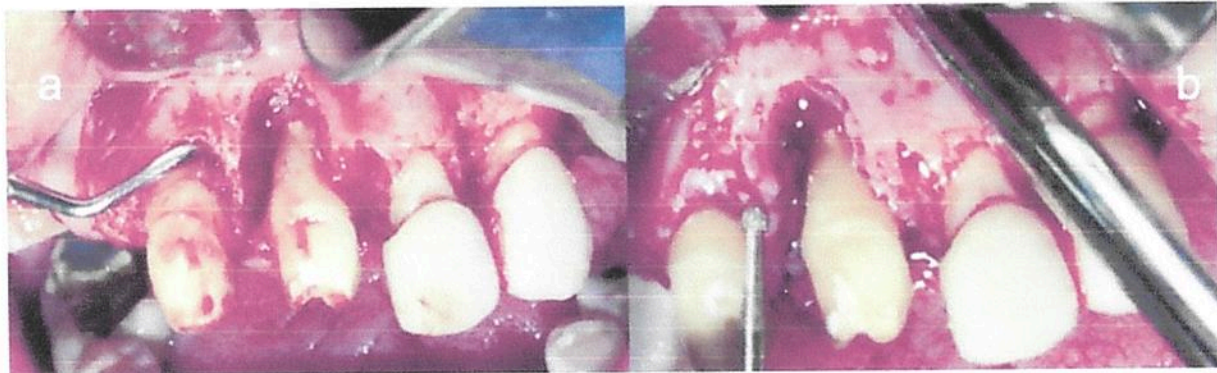
La cirugía fue programada una vez valorados los estudios de laboratorio del paciente y obteniendo el consentimiento informado.

Como dosis profiláctica preventiva tres días previos a la cirugía se le prescribió a la paciente Amoxicilina con ácido clavulánico de 875mg/125 cada 12 hrs, dosis que se continuó 5 días más posteriores a la cirugía.



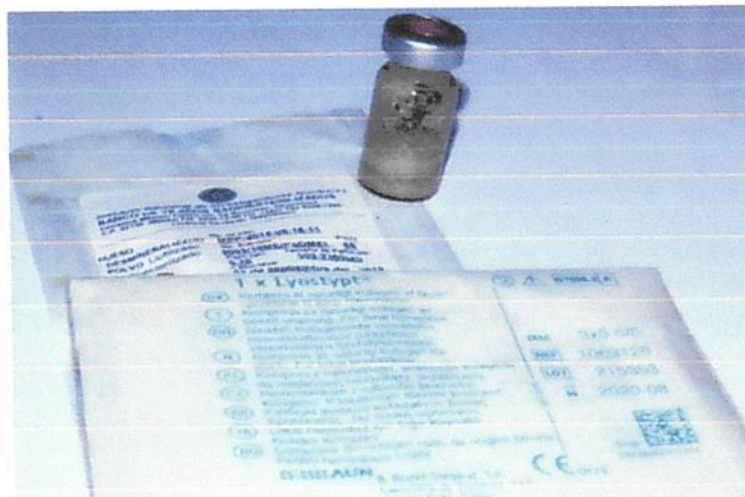
Se realizó la asepsia y antisepsia de la zona quirúrgica. Se inició con el bloqueo anestésico de los nervios alveolares anteriores de órgano dentario 11 al 23 y el nervio nasopalatino con mepivacaína al 3% sin vasoconstrictor (DENTOCAÍN SIMPLE, Zeyco, Jalisco, México).

Se realizó la incisión sucular y dos liberatrices usando un mango de bisturí No.3 y hoja No. 15, profundizando hasta la cortical y profundizando hasta el periostio. Se continuó con la elevación del colgajo de espesor total con el periostómo y comenzando con las papilas interdentales. El manejo del colgajo se manejó con un separador de Minnesota, aplicando ligera presión en el hueso, para evitar provocar isquemia.



**Figura 5a.** Curetaje óseo y en los órganos dentarios con curetas Gracey. **5b.** Osteotomía con una fresa quirúrgica de bola del #6 de baja velocidad para regularizar las paredes.

Una vez levantado el colgajo se realizó en curetaje óseo y en los órganos dentarios con curetas Gracey, irrigando con solución fisiológica, eliminando el tejido granulomatoso (Figura 5-a). Se realizó osteotomía con una fresa quirúrgica de bola del #6 de baja velocidad para regularizar las paredes (Figura 5-b).



**Figura 6.** Material de Regeneración Tisular Guiada. Hueso desmineralizado. En polvo liofilizado radioesterilizado. Membrana de Colágeno.

Se verificó la limpieza completa, libre de tejido granulomatoso, el defecto óseo, por vestibular y palatino. Como material de regeneración tisular ósea se utilizó hueso humano estéril para trasplante, en polvo liofilizado y membrana de colágeno (Figura 6).

Se coloca el injerto del hueso en polvo liofilizado en el defecto óseo por vestibular y por palatino (Figura 7-a). Como parte de la regeneración tisular, se colocó una membrana de colágeno como andamio para el injerto óseo desde el órgano dentario 11 hasta el órgano dentario 22 (Figura 7-b).

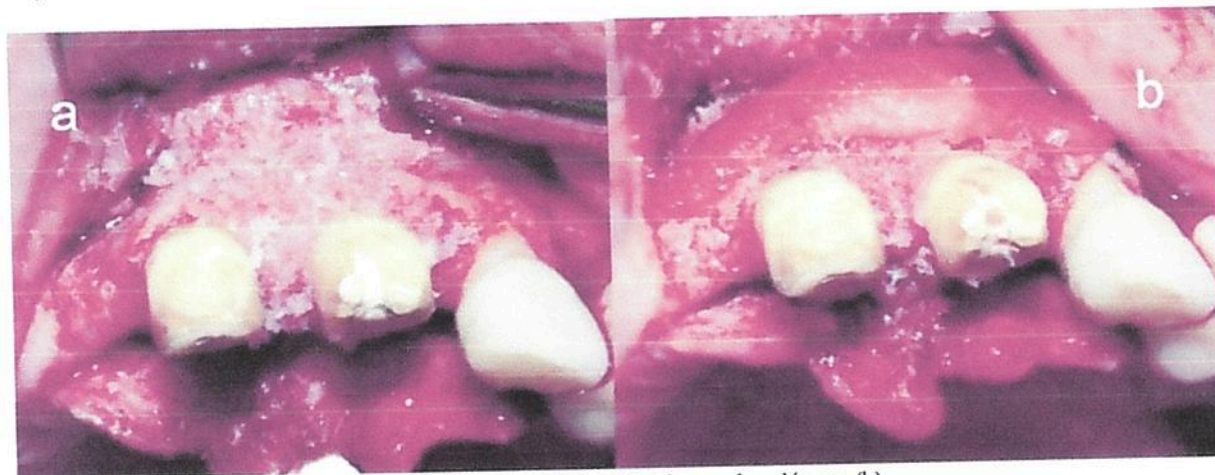

Figura 7. Injerto óseo (a). Membrana de colágeno (b).

El colgajo fue reposicionado, suturando con seda 3-0 (SEDA-SILK ETHICON, Jonhson&Jonhson, México), mediante puntos simples a lo largo de la incisión y en las zonas interproximales. Así como también se colocaron provisionales (Figura 8). Se entregó por escrito la receta médica e indicaciones posoperatorias.

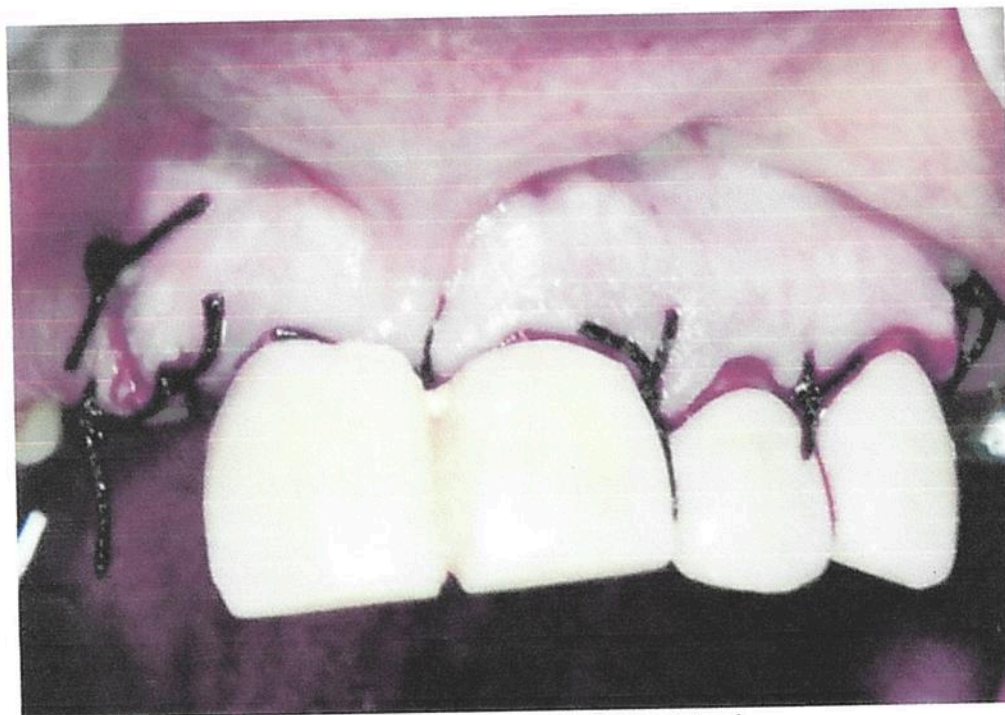

Figura 8. Sutura y colocación del provisional.

Se toma radiografía inmediata a la cirugía como control postoperatorio (Figura 9).



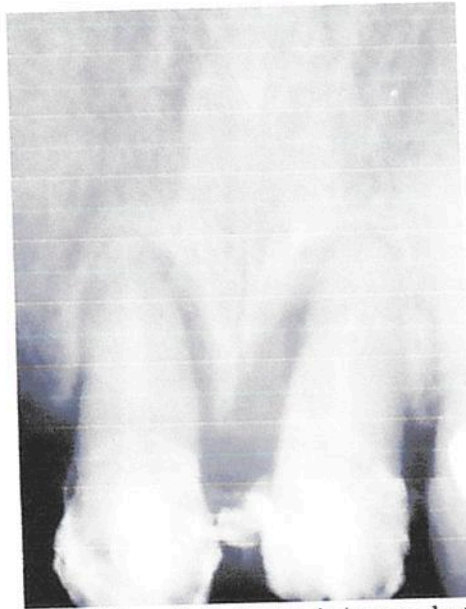

Figura 9. Radiografía inmediata a la cirugía órganos dentarios 11 y 21.

Las suturas fueron retiradas a los 7 días de realizado el procedimiento quirúrgico. A la exploración clínica, no se encontraron datos de infección y la evolución fue satisfactoria en el proceso de cicatrización (Figuras 10).

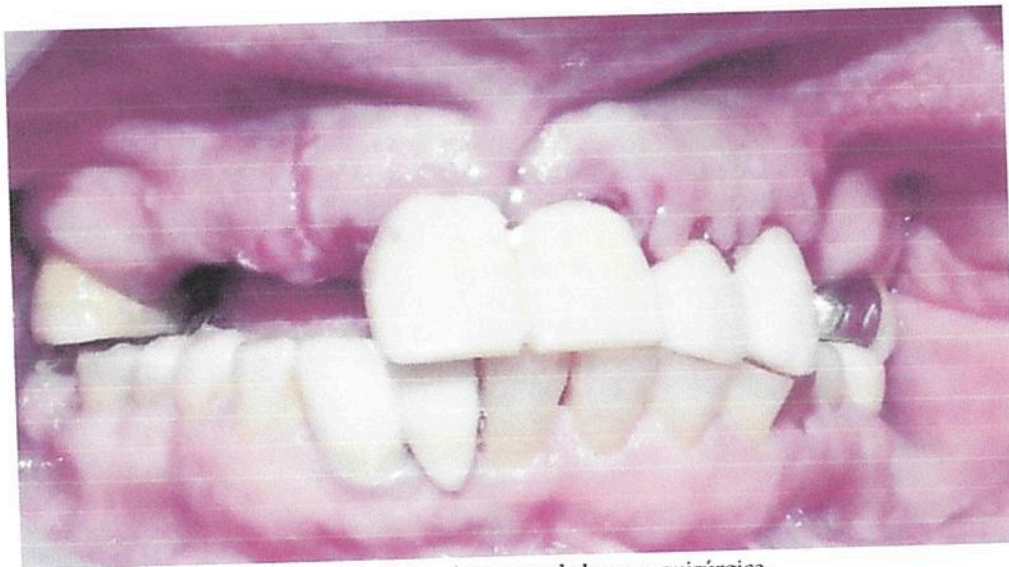

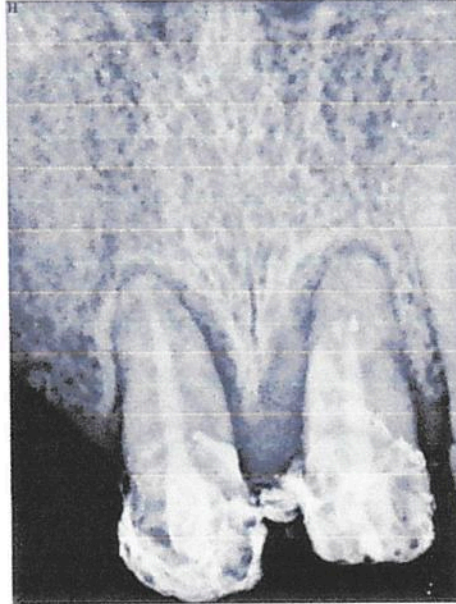
Figura 10. Retiro de puntos de la zona quirúrgica.

Se le indica a la paciente retomar su dieta normal y se le sugiere su restauración protésica en los órganos dentarios 11 y 21.

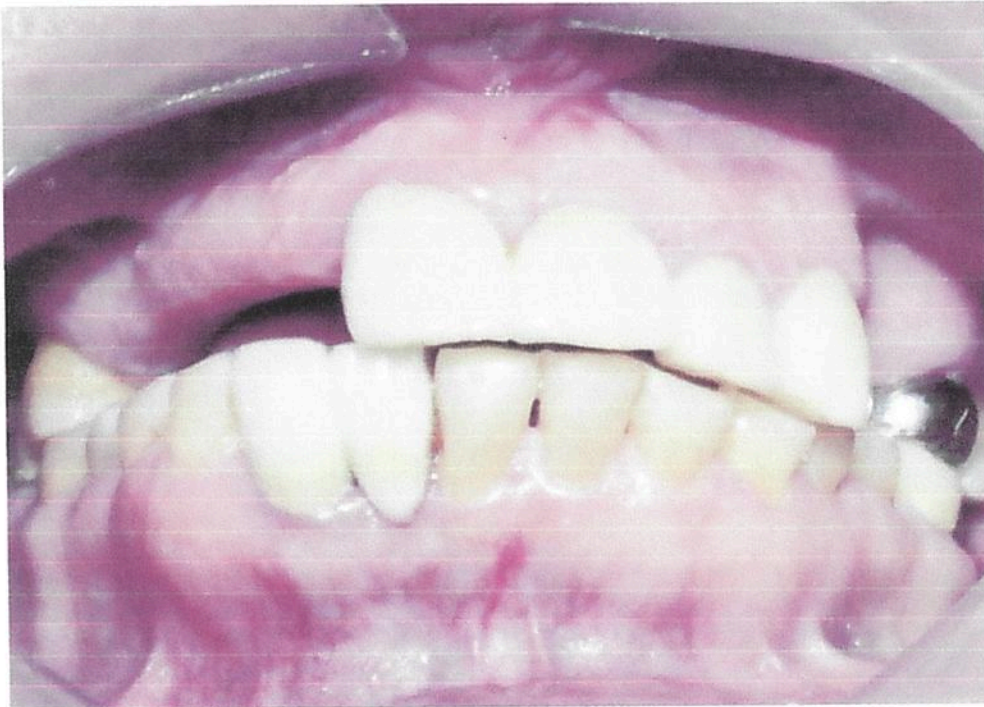Se le explica a la paciente con que periodicidad deberá presentarse a consulta para evaluar los resultados obtenidos.

*Evaluación posoperatoria a 2 meses:*

La paciente no refiere sintomatología. Se toma radiografía posoperatoria a los dos meses del injerto óseo, verificando el proceso de osteointegración y la ausencia de ONAIB tanto en tejidos duros como blandos (Figuras 11 y 12).



**Figura 11.** Radiografía postoperatoria a 2 meses del injerto óseo de los órganos dentarios 11 y 21



**Figura 12.** Tejidos blandos en zona intervenida

### **Discusión**

En este caso clínico la paciente recibió una sola dosis de tratamiento con bifosfonatos vía intravenosa 7 años antes al tratamiento endodóntico realizado, sin embargo, de acuerdo con Aramburú et al., la vida



media de los bifosfonatos en el torrente sanguíneo es muy corta y oscila entre los 30 minutos y las 2 horas pero una vez absorbidos por el tejido óseo pueden persistir durante más de 10 años en los tejidos esqueléticos.<sup>5</sup> Por lo que se trató como un paciente con riesgo a desarrollar ONAIB de acuerdo a los parámetros que nos indica la de la Asociación Americana de Endodoncia en el 2006. Adicionalmente su médico indicó una dosis más de bifosfonatos para el tratamiento de su osteoporosis así que de acuerdo a Ruggiero et al., se recomienda que cualquier procedimiento dental y quirúrgico debe ser finalizado con 3 meses de antelación al inicio del tratamiento con estos fármacos por lo que en comunicación con su médico tratante se decidió postergar el reinicio de tratamiento.<sup>6</sup>

Previo diagnóstico y plan de tratamiento se realizaron retratamientos de conductos en órganos dentarios previamente tratados endodónticamente que presentaban sintomatología y obturación inadecuada tomando en cuenta los estudios realizados por Sawatari en el 2005, donde el 11% de sus pacientes con ONAIB tenían una historia de tratamiento de endodoncia y observaron ONAIB en dientes con evidencia radiográfica de fracaso del tratamiento endodóntico u obturación inadecuada.<sup>2</sup>

Disminuyendo así este riesgo en nuestra paciente. Los retratamientos en Endodoncia son complejos y más complicados porque se desconoce la técnica e instrumentación y los materiales empleados, así como instrumentos separados en el tratamiento previo, ni el paciente puede referir exactamente como fueron realizados por lo que se realizan bajo un pronóstico reservado, pero aplicando distintas técnicas de retratamiento para tratar de lograr el mejor resultado y mejorando el pronóstico del órgano dentario.

El último tratamiento realizado a la paciente fue una cirugía periapical con injerto de hueso, la literatura nos indica según. Moinzadeh AT, Shemesh H, Neiryck NA, Aubert C, Wesselink PR., que en pacientes que reciben esta medicación por vía intravenosa (IV), siempre se intentará evitar toda cirugía oral.<sup>7</sup> Sin embargo de acuerdo a Schwartz HC. el umbral de riesgo es correspondiente a la duración de la terapia, siendo esta mayor a 3 años continuos y la paciente tratante solo recibió una dosis única 7 años previos al tratamiento, por lo que se consideró un riesgo muy bajo, aun así, ante este procedimiento invasivo se le explicó a la paciente el "riesgo-beneficio" bajo el consentimiento informado.<sup>8</sup> Así mismo, se consideró una dosis profiláctica antibiótica y uso de clorhexidina tal como sugiere Ruggiero et al., en el 2009 en pacientes que les son suministrados bifosfonatos intravenosos y son necesarias extracciones o intervenciones quirúrgica como protección y prevención para la paciente.<sup>6</sup> No obstante, no se hallaron datos en la literatura actual y relevante a acerca de pacientes donde se haya injertado hueso.

### **Conclusiones**

El manejo endodóntico y quirúrgico del presente caso se realizó con base a los estatutos que marca la literatura, para disminuir el riesgo de desarrollar ONAIB y además darle un tratamiento a la paciente previamente a que reinicie su terapia con bifosfonatos, para evitar posibles complicaciones futuras.

El tratamiento odontológico de pacientes que consumen o han consumido bifosfonatos debe ser individualizado de acuerdo al tratamiento con que reciba el paciente, la vía de administración, duración de la terapia, la dosis acumulada, así como las enfermedades sistémicas y bucales adyacentes.

En este caso clínico que se presentó después de la cirugía no ha presentado ninguna sintomatología, la cicatrización ha sido favorable y se espera que así continúe en sus citas subsecuentes de control para verificar la osteointegración de hueso sin presencia de ONAIB.

### **Agradecimientos**

Los autores agradecen al Consejo Nacional de Ciencia y Tecnología (CONACYT) por apoyo a una alumna de posgrado con beca que participó en este caso clínico.

---

## Referencias

1. Ruggiero S, Mehrotra B, Rosenberg T, Engroff S. Osteonecrosis of the jaws associated with the use of bisphosphonates: a review of 63 cases. *J Oral Maxillofac Surg.* 2004; 62:527-34.
2. Marx R, Sawatari Y, Fortin M, Broumand V. Bisphosphonate-Induced Exposed Bone (Osteonecrosis/Osteopetrosis) of the Jaws: Risk Factors, Recognition, Prevention, and Treatment". *J Oral Maxillofac Surg.* 2005; 63:567-75.
3. Luchetti C, Yantorno S, Barrales J, Napal J, Milone J, Kitrilakis A. Successful Management of Severe Case of Bisphosphonate Related Osteonecrosis of the Jaw in a Multiple Myeloma Patient. *J Implant Adv Clin Dent.* 2009;1:21-9.
4. Escobar E, López J, Marques M, Chimenos E. Osteonecrosis de los Maxilares asociada a bifosfonatos: Revisión sistemática. *Av. Odontoestomatol.* 2007;23:91-101.
5. Aramburú G, Aguzzi A, Ricco V, Hubert, S, Aguilar J, Konigheim B, Virga C. Efecto sobre el tejido óseo de la aplicación subcutánea de una nueva formulación en base a Alendronato. Efecto sobre tejido óseo del Alendronato. *Acta Odontol Venez.* 2008;46:429-33.
6. Ruggiero SL, Dodson TB, Assael LA, Landesberg R, Marx RE, Mehrotra B, et al. American Association of Oral and Maxillofacial Surgeons position paper on bisphosphonate-related osteonecrosis of the jaw-2009 update. *Aust Endod J.* 2009; 35:119-30.
7. Moizadeh AT, Shemesh H, Neirynek NA, Aubert C, Wesselink PR. Bisphosphonates and their clinical implications in endodontic therapy. *Int Endod J.* 2013; 46:391-8.
8. Schwartz HC. Osteonecrosis and bisphosphonates: correlation versus causation. *J Oral Maxillofac Surg* 2004;62:763-4.